SDD 230 Sujet n°1

Spécialité : Radiologie & imagerie médicale

Date : 23/01/2024
Auteur : Clément Filliol (DES RAI)
Relecteur(s) : Docteur Constance De Margerie (APHP), Sébastien Villard (DES MIIC 2023-Paris)

Domaine d'apprentissage principal	Iconographie
Domaine d'apprentissage secondaire	Annonce / information du patient
Item(s) en lien avec la station	203 - dyspnée aiguë et chronique 230 - douleur thoracique aiguë
Situation(s) de départ en lien avec la station	230 – découverte d'une anomalie cardio-thoracique à l'imagerie médicale
Matériel nécessaire à la station	Feuille avec une image imprimée
Contexte de la station	Prise en charge d'un jeune patient aux urgences devant une douleur thoracique aiguë

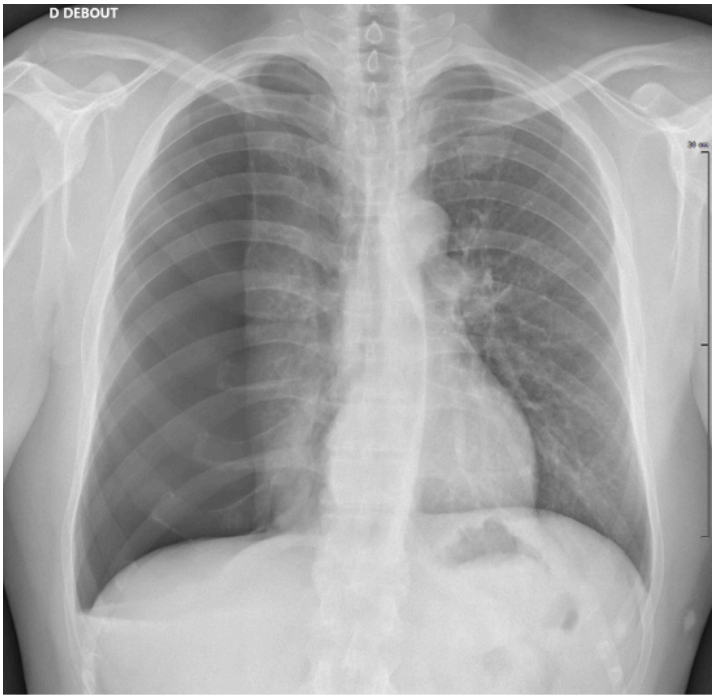

ECOS TACFA
INSTRUCTIONS POUR LE/LA CANDIDAT.E

Contexte :

Vous êtes médecin urgentiste en centre hospitalier. Vous commencez votre service. Vous reprenez la prise en charge de monsieur G, 23 ans, qui consulte aux urgences devant la survenue ce soir d'une douleur thoracique droite aiguë.

L'équipe qui a pris en charge le patient à l'arrivée a réalisé un bilan biologique et un électrocardiogramme.
Les résultats de la prise de sang et de l'électrocardiogramme sont normaux.

Monsieur G mesure 1m90 et pèse 78kg.
Ses constantes sont les suivantes :

- FC : 89 bpm
- FR : 18 cycles par minute
- SaO2 : 96% sous 1L d'O2
- TA : 128/77
- T° : 37,4 °C

Consignes :

En 8 minutes, en comptant la lecture de ces consignes, vous devez :

- Préciser votre interrogatoire,
- Compléter votre bilan paraclinique et l'interpréter,
- Annoncer le diagnostic (précis) au patient.

Vous ne devez pas :

- réaliser un examen physique
- réaliser une prescription

Attention : Vous avez 8 minutes à compter du premier signal sonore. Au prochain signal sonore, passez à la station suivante.

Il s'agit d'une station avec patient standardisé.

ECOS TACFA
GRILLE D'ÉVALUATION

Consigne(s) à l'évaluateur :

Aptitudes cliniques (max 15 items)		
1.	Interroge sur un antécédent de douleur thoracique	1 pt
2.	Interroge sur les caractéristiques de la douleur : survenue de la douleur (brutale ? progressive ? post-traumatique)	1 pt
3.	Interroge sur les caractéristiques de la douleur : localisation et irradiation	1 pt
4.	Interroge sur les caractéristiques de la douleur : type de la douleur → en cite au moins 3 parmi : brûlure, piqûre, compression, coup de poignard, sensation de froid douloureux, décharge électrique, …	1 pt
5.	Interroge sur le métier *(trompettiste)*	1 pt
6.	Interroge sur la consommation tabagique et cannabis	1 pt
7.	Demande une radiographie standard thoracique de face	1 pt
8.	Demande la réalisation de cette imagerie en inspiration	1 pt
9.	Cite au moins 2 des 5 critères de qualité d'une radiographie thoracique : 1. Équidistance entre le bord inférieur d'un arc antérieur basi-thoracique et la paroi latérale entre deux côtes de même niveau +++ ou épineuses centrées entre les articulations sterno-claviculaires 2. Culs de sac costo-diaphragmatiques et apex visibles 3. Pouvoir observer l'arc antérieur de la 6ème côte au dessus du diaphragme 4. Rachis et vaisseaux visibles derrière le cœur (= exposition correcte) 5. Épaules en rotation interne pour écarter les scapulas des champs pulmonaires	1 pt
10.	Énonce l'absence de fracture costale	1 pt
11.	Identifie le pneumothorax droit	1 pt
12.	Identifie une hyperclarté de la partie latérale du poumon droit	1 pt
13.	Précise l'étendue du pneumothorax : axillaire	1 pt
14.	Précise la gravité du pneumothorax : non grave (pas de critère de gravité). *Il n'est pas nécessaire de citer les critères de gravité.*	1 pt
15.	Énonce l'absence de pneumothorax compressif	1 pt
Communications et attitudes (ICI) (max 5 grilles)		

1.

1. APTITUDE À ÉCOUTER : le patient / le pair

Performance Insuffisante 0 point	Performance Limite 0,25 point	Performance Satisfaisante 0,5 point	Performance Très Satisfaisante 0,75 point	Performance Remarquable 1 point
Interrompt le patient /pair de façon inappropriée Ignore les réponses du patient/collègue	Se montre impatient	Est attentif aux réponses du patient/pair	Est attentif aux réponses du patient/pair Adopte la technique de reformulation si l'information est imprécise ou éloignée des objectifs.	Porte une attention soutenue aux réponses du patient/pair et à ses préoccupations.

1 pt

2.

4. APTITUDE À STRUCTURER/ MENER L'ENTREVUE

Performance Insuffisante 0 point	Performance Limite 0,25 point	Performance Satisfaisante 0,5 point	Performance Très Satisfaisante 0,75 point	Performance Remarquable 1 point
Approche désordonnée	Entrevue peu structurée, présente les difficultés à recadrer les discussions qui s'éloignent des objectifs	Entrevue centrée sur le problème et couvre les éléments essentiels	Entrevue menée de façon logique, structurée, centrée sur le problème, ne cherche pas l'information non pertinente	Entrevue ayant un but précis, approche intégrée

1 pt

3.

5. COMMUNICATION NON VERBALE

Performance Insuffisante 0 point	Performance Limite 0,25 point	Performance Satisfaisante 0,5 point	Performance Très Satisfaisante 0,75 point	Performance Remarquable 1 point
Se comporte de manière inappropriée (p. ex. ne regarde pas son interlocuteur, se comporte de manière offensante ou agressante) ou porte des jugements	Tente d'établir un contact visuel. Présente les difficultés à établir la conversation (p.ex. priorise l'accomplissement de la tâche clinique) et cela peut induire la frustration du patient/pair	Regarde le patient/ pair la majeure partie du temps Établit la conversation	Regarde le patient/ pair la majeure partie du temps Est attentif aux indices du patient/pair et réagit de manière appropriée par son comportement/gestes.	Montre une bonne maîtrise de ses comportements et cherche à les adapter afin de favoriser la conversation /établir une relation.

1 pt

4.

8. APTITUDE À FAIRE LA SYNTHÈSE DES DONNÉES

Performance Insuffisante 0 point	Performance Limite 0,25 point	Performance Satisfaisante 0,5 point	Performance Très Satisfaisante 0,75 point	Performance Remarquable 1 point
N'arrive pas à faire ressortir les éléments nécessaires pour clarifier le problème	Fait ressortir les éléments nécessaires pour clarifier le problème quelquefois sans les justifier	Fait ressortir les éléments nécessaires pour clarifier le problème et justifie son raisonnement	Fait ressortir les éléments positifs et négatifs pour clarifier le problème et justifie son raisonnement	Agit avec assurance et sans erreur

1 pt

5.	**12. APTITUDE À PROPOSER UNE PRISE EN CHARGE (situations aiguës / chroniques)**	1 pt

Performance Insuffisante 0 point	**Performance Limite** 0,25 point	**Performance Satisfaisante** 0,5 point	**Performance Très Satisfaisante** 0,75 point	**Performance Remarquable** 1 point
Est incapable de proposer une prise charge adaptée à la situation clinique	Propose une prise en charge en couvrant les éléments essentiels, n'arrive pas à justifier la démarche	Propose une prise en charge en couvrant les éléments essentiels et justifie la démarche.	Propose une prise pertinente. Ne s'attarde pas au traitement/prise en charge inutile et justifie la démarche.	Etablit l'ordre de priorité des différents aspects de la prise en charge du patient (hiérarchise).

TOTAL	**/ 19 points**

ECOS TACFA

SCÉNARIO PATIENT SIMULÉ

Consignes génériques pour le patient :

- Ce que tu peux dire spontanément ou sous condition est clairement indiqué
- Si le candidat pose une question dont la réponse ne se trouve pas dans le scénario, n'improvise pas et réponds « je ne sais pas » ou « c'est normal ».

Rappel du scénario du candidat :

Monsieur Guillaume.
Patient de 23 ans qui consulte aux urgences, accompagné d'une amie, car il présente une douleur thoracique droite aiguë depuis 2h.

Plan de la station ECOS :

L'urgentiste ne sera pas interrogé sur la réalisation d'un examen physique.
Il précisera l'interrogatoire avant de demander un complément d'examen paraclinique par une imagerie thoracique.
S'il ne demande pas lui-même l'imagerie, lui demander "Ne faut-il pas faire une radio ou une image pour voir l'intérieur de mes poumons ?".
L'imagerie sera alors présentée à l'urgentiste par l'examinateur :

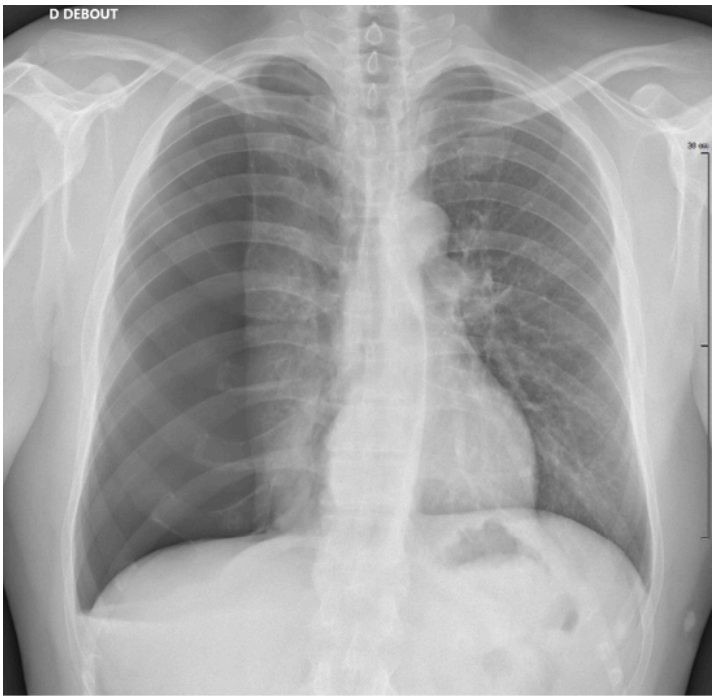

L'urgentiste devra analyser cette imagerie, donner un diagnostic précis au patient et proposer une suite de prise en charge.

Phrase de démarrage du patient simulé (par <3) :

“Bonjour docteur, merci de vous occuper de moi. J’ai très mal dans la poitrine à droite depuis quelques heures. Savez-vous ce que j’ai ?”

Comportement global du patient :

Est un peu inquiet car il a mal dans la poitrine (à droite), pour la première fois de sa vie.

Identité du patient concerné :

Monsieur Guillaume, 23 ans, célibataire.

Mode de vie :

Travaille au conservatoire régional en tant que membre de l’orchestre symphonique. Trompettiste (a débuté il y a 15 ans).

Comportement global :

Un peu inquiet. Pas agité. Coopérant.

Antécédents personnels :

Tabagisme actif à 5 cig par jour depuis 4 ans Consommation fréquente de cannabis Pas d’alcool

Antécédents familiaux :

Aucun

Médicaments :

Aucun

Symptômes positifs :

Douleur thoracique aiguë, localisée à la partie droite du thorax. Douleur à 6/10 partiellement calmée par la prise d’un doliprane il y a 2 heures Pas de dyspnée Douleur majorée à l’inspiration Douleur brutale il y a 3 heures lors d’un entraînement de trompettes

Constantes (données dans la fiche de consignes) **:**

- FC : 89 bpm
- FR : 18 cycles par minute
- SaO2 : 96% sous 1L d'O2
- TA : 128/77
- T° : 37,4 °C

Donnée complémentaire :

Aucune.

Questions de relance :

Si l'urgentiste (étudiant.e évalué.e) ne demande pas de radiographie, au bout de 5 minutes, relancer :

- "Ne faut-il pas faire une imagerie pour voir mes poumons ?"